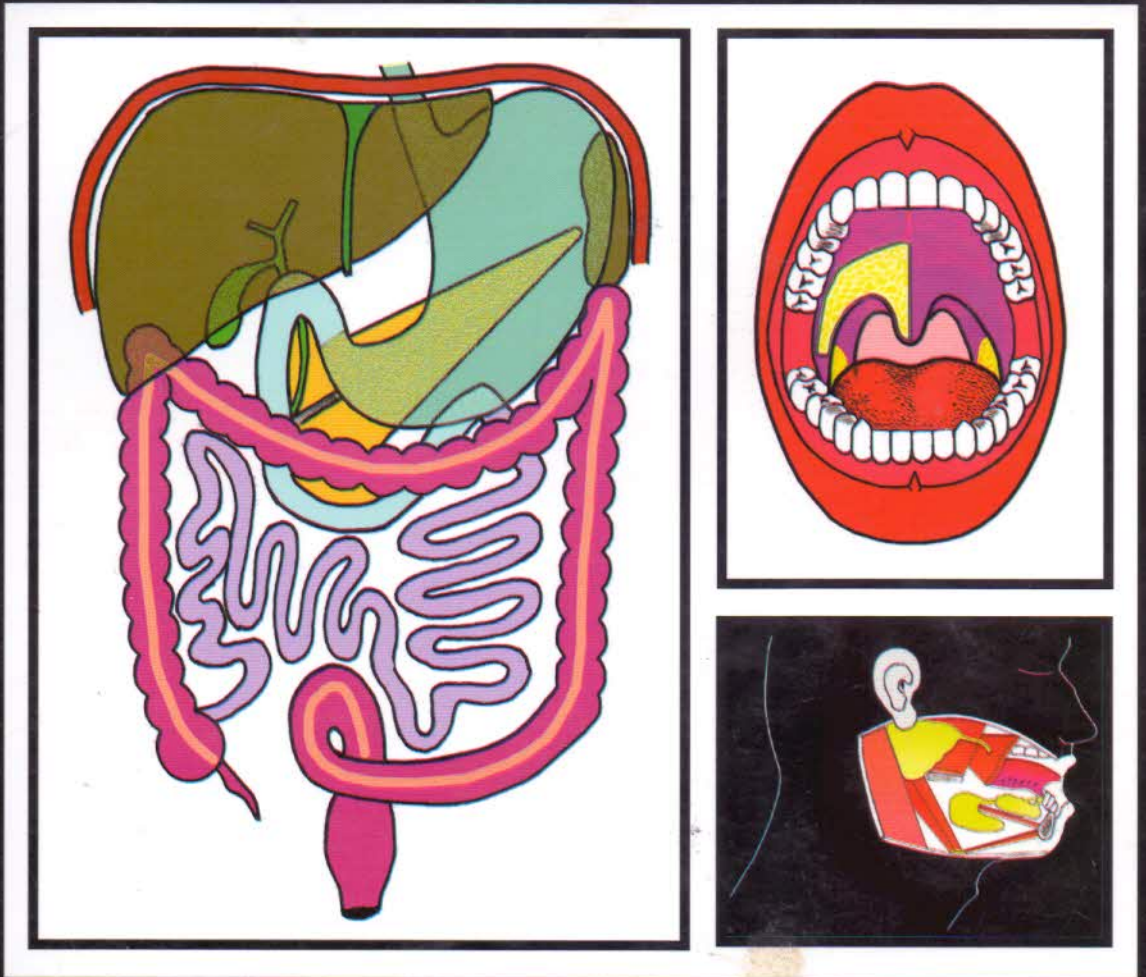


ANATOMIE

Appareil digestif

A l'usage des étudiants en Sciences Médicales

Si-Salah HAMMOUDI



Préface
du
Professeur Vincent Delmas

HS

Sommaire

Préface.....	VI
Avant-propos.....	VII

Chapitre 1 : Cavité orale

Vestibule orale	14
Limites du vestibule oral.....	14
Structure des lèvres.....	16
Structure de la joue.....	18
Arcades alvéolo-dentaires	20
Codification numérique de la formule dentaire.....	23
Evolution de la formule dentaire avec l'âge.....	24
Moyens de fixité des dents.....	26
Caractères morphologiques des dents.....	26
Cavité orale propre	30
Limites de la cavité orale propre.....	32
La voûte palatine.....	32
Le plancher de la bouche.....	36
La région supra-mylo-hyoïdienne.....	38
La langue.....	38
Caractéristiques des papilles linguales.....	40
Squelette ostéo-fibreux de la langue.....	44
Muscles de la langue.....	46
Vaisseaux de la langue.....	50
Nerfs de la langue.....	54
Région sublinguale.....	56
Région infra-mylo-hyoïdienne.....	58
Région submentale.....	58
Région submandibulaire.....	58
Région tonsillaire.....	60

Chapitre 2 : Glandes salivaires

Petites glandes salivaires (glandes salivaires accessoires)	62
Grosses glandes salivaires	62
Glande parotide	64
Loge parotidienne.....	64
Rapports de la glande parotide.....	68
Conduit parotidien (canal de Sténon).....	74
Vaisseaux et nerf de la glande parotide.....	76
Glande submandibulaire	78
Loge submandibulaire.....	78
Rapports de la glande submandibulaire.....	82
Conduit submandibulaire.....	86
Vaisseaux et nerfs de la glande submandibulaire.....	88
Glande sublinguale	90
Morphologie et rapports de la glande sublinguale.....	90
Conduits excréteurs de la glande sublinguale.....	90
Vaisseaux et nerf de la glande sublinguale.....	92

Chapitre 3 : Pharynx

Morphologie extérieure du pharynx.....	94
Morphologie intérieure du pharynx.....	96
Etages supérieur du pharynx.....	96
Etage moyen du pharynx.....	98
Etage inférieur du pharynx.....	100
Structure du pharynx.....	102
Tuniques musculo-fasciales du pharynx.....	102
Muscles constricteurs du pharynx.....	102
Muscles élévateurs du pharynx.....	104
Fascias du pharynx.....	106
Rapports du pharynx.....	108
Vaisseaux du pharynx.....	118
Nerfs du pharynx.....	120

Chapitre 4 : Œsophage

Morphologie de l'œsophage.....	122
Rapports de l'œsophage.....	124
Rapports de l'œsophage cervical.....	124
Rapports de l'œsophage thoracique.....	126
Rapports de l'œsophage diaphragmatique et abdominal.....	138
Vaisseaux et nerfs de l'œsophage.....	140

Chapitre 5 : Paroi abdominale antéro-latérale

Repères et divisions topographiques.....	142
Muscles de la paroi abdominale antéro-latérale.....	144
Fascias de la paroi abdominale antéro-latérale.....	148
Insertions terminales des muscles larges.....	148
Constitution de la gaine des muscles droits.....	150
Zones de faiblesse de la paroi abdominale.....	152
Ombilic.....	152
Canal inguinal.....	154

Chapitre 6 : Organisation du péritoine et bourse omentale

Développement du péritoine.....	158
La bourse omentale.....	162

Chapitre 7 : Estomac

Développement de l'estomac.....	164
Morphologie de l'estomac.....	166
Constitution de l'estomac.....	168
Moyens de fixité de l'estomac.....	170
Rapports de l'estomac.....	172
Vaisseaux de l'estomac.....	176
Artères de l'estomac.....	176
Veines de l'estomac.....	178
Lymphatiques de l'estomac.....	180
Nerfs de l'estomac.....	182

Chapitre 8 : Bloc duodéno-pancréatique (BDP) et intestin grêle

Bloc duodéno-pancréatique	184
Développement du BDP.....	186
Situation et repères du BDP.....	186
Description du duodénum.....	188
Description du pancréas.....	190
Moyens de fixité et rapports du BDP.....	192
Rapports péritonéaux.....	192
Rapports du BDP dans la loge duodéno-pancréatique.....	194
Rapports du BDP en dehors de la loge duodéno-pancréatique.....	196
Vaisseaux du BDP.....	200
Artères du BDP.....	200
Veines du BDP.....	202
Lymphatiques du BDP.....	204
Nerfs du BDP.....	208
Jéjuno-iléon	208
Vaisseaux et nerfs du jéjuno-iléon.....	210

Chapitre 9 : Gros intestin

Développement du gros intestin.....	212
Côlon	214
Configuration et constitution du côlon.....	214
Cæcum et appendice.....	216
Vaisseaux et nerfs du Cæco-appendice.....	220
Côlon ascendant.....	222
Angle colique droit.....	224
Côlon transverse.....	224
Angle colique gauche.....	226
Côlons pelvien et sigmoïde.....	288
Vaisseaux du côlon.....	230
Artères du côlon.....	230
Veines du côlon.....	232
Lymphatiques du côlon.....	234
Nerfs du côlon.....	234
Rectum	236
Développement du rectum.....	236
Configuration du rectum.....	238
Rapports du rectum.....	240
Rapports du rectum pelvien.....	240
Rapports du canal anal.....	244
Constitution de rectum.....	246
Tuniques du rectum.....	246
Appareil sphinctérien du rectum.....	246
Vaisseaux du rectum.....	248
Artères du rectum.....	248
Veines du rectum.....	250
Lymphatiques du rectum.....	252
Nerfs du rectum.....	254

Chapitre 10 : Foie et voies biliaires

Foie	256
Développement du foie.....	256

Configuration des faces du foie	256
Moyens de fixité du foie.....	256
Rapports du foie.....	264
Structure du foie.....	266
Vaisseaux et nerfs du foie.....	266
Segmentation hépatique.....	270
Voies biliaires.....	272
Voies biliaires intra-hépatiques.....	272
Voies biliaires extra-hépatiques.....	272
Pédicule hépatique.....	274

Chapitre 11 : Rate

Situation de la rate.....	276
Forme et dimensions de la rate.....	276
Moyens de fixité de la rate.....	276
Rapports de la rate.....	278