



COMPLÉMENTS
EN LIGNE

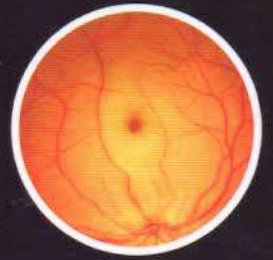
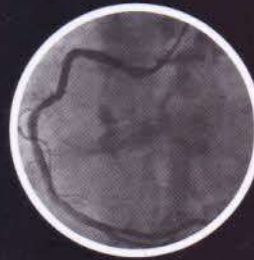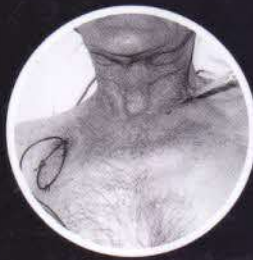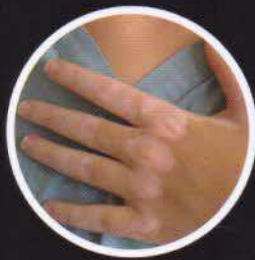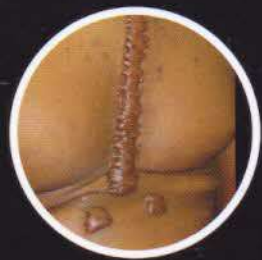em-consulte.com

CAMPUS
PRIX
ÉTUDIANT

MCMINN & ABRAHAMS'

ATLAS CLINIQUE D'ANATOMIE HUMAINE

IMAGERIE CLINIQUE ET DE DISSECTION



PETER H. ABRAHAMS
JONATHAN D. SPRATT
MARIOS LOUKAS
ALBERT-NEELS VAN SCHOOR

TRADUCTION DE L'ÉDITION AMÉRICAINE :
VINCENT DELMAS, RICHARD DOUARD



ELSEVIER
MASSON

Sommaire

Tête, cou et encéphale

1

Crâne	2
Crâne : orbite et cavité nasale	12
Crâne : dents et mâchoires	13
Crâne : fœtal	14
Crâne	16
Os du crâne : individuels	18
Cou	28
Base du cou	36
Face	38
Fosses temporale et infratemporale	40
Fosse infratemporale	42
Fosse infratemporale profonde	44
Pharynx	45
Larynx	48
Cavité crânienne	51
Œil	54
Nez	58
Nez et langue	59
Oreille	60
Encéphale	62
Nerfs crâniens	73
Nerfs crâniens et autonomes	79
Vignettes cliniques	80

Colonne vertébrale et moelle spinale

2

Os et épaule	84
Vertèbres	85
Sacrum	89
Sacrum et coccyx	90
Nerfs osseux	92

Ossification vertébrale	93
Colonne vertébrale et moelle spinale	94
Anatomie de surface du dos	100
Muscles du dos	101
Triangle suboccipital	104
Radiographies vertébrales	106
Vignettes cliniques	108

Membre supérieur

3

Os du membre supérieur	110
Épaule	126
Fosse axillaire	138
Bras	143
Coude	145
Avant-bras	148
Main	154
Radiographies du poignet et de la main	169
Vignettes cliniques	170

Thorax

4

Os thoraciques	174
Paroi thoracique, repères cutanés et sein	178
Sein	179
Paroi thoracique et repères cutanés	180
Paroi thoracique	181
Viscères thoraciques	184
Cœur	185
Médiastin	192
Imagerie médiastinale	196
Poumons	197