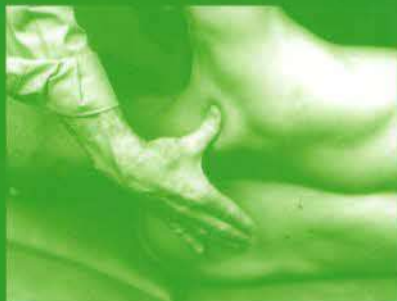

6no / 629 / T1 / 10

ATLAS d'

ANATOMIE PALPATOIRE

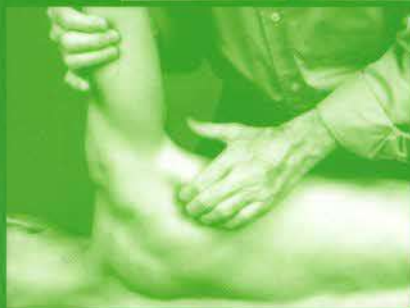


Tome 1

COU

tronc

membre supérieur



Serge TIXA



*Nouvelle édition
Planches anatomiques
en couleurs*

||| MASSON

TABLE DES MATIÈRES

Introduction	IX
I LE COU	1
Présentation topographique du cou	2
OSTÉOLOGIE	3
➤ Squelette osseux de la tête et du cou ¹	3
Les régions dorsale (postérieure) et latérale du cou (<i>regio colli dorsalis</i> et <i>regio colli lateralis</i>)	8
MYOLOGIE	13
➤ Muscle du cou, vue latérale	13
La région sterno-cléido-mastoïdienne (<i>regio sternocleidomastoidea</i>)	14
La région latérale du cou (<i>regio colli lateralis</i>)	17
Méthode d'investigation chronologique des différents muscles de la région latérale du cou (<i>regio colli lateralis</i>)	19
La région antérieure du cou (<i>regio colli anterior</i>)	24
NERFS & VAISSEAUX	28
II LE TRONC ET LE SACRUM	31
Présentation topographique du tronc et du sacrum	32
OSTÉOLOGIE	33
➤ Os de la cage thoracique	33
➤ Squelette de l'abdomen	34
➤ Colonne vertébrale	35
Le thorax	36
Le rachis thoraco-lombaire	46
➤ Sacrum et coccyx	52
Le sacrum	53
MYOLOGIE	58
Le groupe musculaire postérieur	58
➤ Muscles postérieurs du tronc. Plan superficiel à gauche ; plan du muscle rhomboïde à droite	59
➤ Muscles de la région postérieure. Muscles sacro-lombal, longissimus et épineux	60
➤ Para-abdominale postéro-latérale	61
➤ Para-abdominale antérieure : dissection intermédiaire	68

Les muscles de la paroi antéro-latérale du thorax et de l'abdomen	61
NERFS & VAISSEAUX	71
L'ÉPAULE	71
Présentation topographique de l'épaule	71
OSTÉOLOGIE	71
► Clavicule et articulation sterno-claviculaire	71
► Humérus et scapula : vues antérieures	80
► Humérus et scapula : vues postérieures	81
► Articulation de l'épaule (gleno-humérale)	82
La clavicule (<i>clavicula</i>)	83
La scapula (<i>omoplate, scapula</i>)	84
L'extrémité supérieure de l'humérus (<i>humerus</i>)	91
MYOLOGIE	97
Le groupe musculaire antérieur	97
► Muscle grand pectoral	98
► Muscles subclavier et petit pectoral. Insertions du muscle grand pectoral	99
Le groupe musculaire interne	102
► Muscle dentelé antérieur	103
Le groupe musculaire postérieur	104
► Muscle <i>latissimus dorsi</i>	105
► Muscles supra-épineux, infra-épineux, <i>teres minor et teres major</i>	106
► Muscle subscapulaire	106
Mode d'investigation spécifique et chronologique des différents muscles du groupe musculaire antérieur de l'épaule	110
Le groupe musculaire	113
► Muscle deltoïde	113
LE BRAS	115
Présentation topographique du bras	116
OSTÉOLOGIE	117
Le groupe musculaire antérieur	117
► Muscles antérieurs du bras	118
► Muscles coraco-brachial et brachial	119
Le groupe musculaire postérieur	124
► Muscle triceps brachial	125
NERFS & VAISSEAUX	129

V LE COUDE	61
Présentation topographique du coude	71
OSTÉOLOGIE	71
► Pièces osseuses en présence au niveau du coude	71
NERFS & VAISSEAUX	71
VI L'AVANT-BRAS	81
Présentation topographique de l'avant-bras	81
MYOLOGIE	82
► Insertions des muscles de l'avant-bras : vues antérieure et postérieure	83
Le groupe musculaire latéral	84
Le groupe musculaire postérieur	91
► Muscles de l'avant-bras (couche superficielle) : vue postérieure	97
Le groupe musculaire antérieur	97
► Muscles de l'avant-bras (couche superficielle) : vue antérieure	98
VII LE POIGNET ET LA MAIN	99
Présentation topographique de la région du poignet et de la main	102
OSTÉOLOGIE	104
► Os du poignet et de la main et os du carpe	104
L'extrémité inférieure des deux os de l'avant-bras	105
Les os du carpe	106
Les os de la rangée proximale	106
Les os de la rangée distale	106
Le métacarpe et les phalanges	110
MYOLOGIE	113
Les tendons de la partie antérieure du poignet	117
Les tendons de la partie latérale du poignet	117
Les tendons de la partie postérieure du poignet	118
Les muscles intrinsèques de la main	119
NERFS & VAISSEAUX	124
Bibliographie	125
Index	129